Р. Д. Синелников
Я. Р. Синелников
А. Я. Синелников

АТЛАС ПО АНАТОМИЯ НА ЧОВЕКА

Том 1

OSTEOLOGIA
ARTROLIGIA
MYOLOGIA

София
2010

СЪДЪРЖАНИЕ

Списък на съкращенията 7
От руското издателство 8
Предисловие 9
За авторите 10

УЧЕНИЕ ЗА КОСТИТЕ – ОСТЕОЛОГИЯ – OSTEOLOGIA 11

Кости на осевия скелет – ossa skeleti axialis 16
Кости на туловището 16
Гръбначен стълб 16
Прешлени 17
Шийни прешлени 18
Гръдни прешлени 21
Поясни прешлени 22
Кръстец 22
Опашна кост 26
Скелет на гръдния кош 26
Ребра 26
Гръдна кост 28
Гръден кош 29
Череп 32
Кости на черепа 37
Тилна кост 37
Теменна кост 39
Слепоочна кост 48
Решетъчна кост 54
Лицеви кости на черепа 56
Долна носна конха 56
Носна кост 56
Слъзна кост 57
Ралник 58
Горна челюст 58
Небцова кост 62
Ябълчна кост 63
Долна челюст 64
Подезична кост 67
Топография на черепа 69
Вертикална норма (черепен покрив) 69
Основа на черепа 72
Носна кухина 75
Костно небце 79
Очница 80
Слепоочна яма 82
Подслепоочна яма 82
Криловиднонебцова яма 82
Кости на добавъчния скелет ossa skeleti appendicularis 83
Кости на горния крайник 83
Пояс на горния крайник (раменен пояс) 83
Лопатка 83
Ключица 85
Свободна част на горния крайник 85
Раменна кост 85
Кости на предмишницата 87
Кости на ръката 93
Кости на долния крайник 99
Тазов пояс (пояс на долния крайник) 99
Тазова кост 99
Таз 104
Свободна част на долен крайник 106
Бедрена кост 106
Капаче 110
Кости на подбедрицата 110
Кости на ходилото 116
Развитие и възрастови особености на костите 124
Осев скелет 124
Скелет на туловището 124
Кости на черепа 127
Добавъчен скелет 129
Кости на горния крайник 130
Кости на долния крайник 130

УЧЕНИЕ ЗА СВЪРЗВАНЕТО МЕЖДУ КОСТИТЕ – АРТРОЛОГИЯ – ARTROLIGIA 133

Фиброзни свързвания 134
Синовиални свръзвания (стави) 135
Свързвания на костите на туловището и черепа 137
Свързвания на костите на туловището 137
Свързвания на гръбначния стълб 137
Синхондроза на гръбначния стълб 137
Стави, свързващи ставните израстъци 138
Връзки на гръбначния стълб 138
Поясно-кръстцова става 141
Кръстцово-опашна става 141
Синовиални свързвания на черепа с атласа и на атласа с аксиса 143
Стави на гръдната клетка 146
Ребреногръбначни стави 146
Стернoребрени стави 146
Синовиални съединения на черепа 149
Долночелюстна става 149
Съединения на горен крайник 151
Стави на пояса на горен крайник 151
Гръдноключична става 151
Раменноключична става 151
Стави на свободния горен крайник 152
Раменна става 152
Лакътна става 155
Дистална лъчеволакътна става 158
Стави на ръката 159
Лъчевокиткова става 159
Стави на китката 159
Китководланни стави 160
Междудланни стави 161
Метакарпофалангеални стави 161
Междуфалангеални стави на ръката 162
Съединения на долния крайник 162
Съединения на тазовия пояс 163
Кръстцовохълбочна става 163
Лонно съчленение 164
Стави на свободния долен крайник 164
Тазобедрена става 164
Колянна става 166
Свързвания между костите на подбедрицата 171
Стави на ходилото 174
Горна скочна става 174
Стави между задноходилните кости 176
Стави между тарзалните и метатарзалните кости 177
Метатарзофалангеални стави 180
Междуфалангеални стави на ходилото 181
Стави на ходилото 181
Развитие и възрастови особености на свързванията между костите 182

УЧЕНИЕ ЗА МУСКУЛИТЕ – МИОЛОГИЯ – MYOLOGIA 185

Мускули на туловището, шията и главата 190
Мускули и фасции на туловището 190
Мускули и фасции на гърба 190
Области на гърба 190
Мускули на гърба 191
Фасции на гърба 202
Мускули и фасции на гърдите 203
Области на гърдите 203
Мускули на гърдите 206
Фасции на гърдите 215
Диафрагма 216
Мускули и фасции на корема 218
Области на корема 218
Коремни мускули 218
Апоневрози и фасции на корема 223
Слабинен канал 225
Мускули и фасции на шията 227
Шийни области 227
Мускули на шията 227
Повърхностни мускули на шията 228
Дълбоки мускули на шията 232
Подтилни мускули 232
Триъгълници на шията 235
Фасции на шията 236
Мускули и фасции на главата 237
Области на главата 237
Области на лицето 237

Мускули на главата 237
Мимически мускули *237*
Дъвкателни мускули *241*
Фасции на главата 243
Съединителнотъканни пространства на главата... 243
Мускули и фасции на горния крайник 248
Области на горния крайник 248
Мускули на горния крайник 250
Мускули на раменния пояс 250
Мускули на свободния горен крайник 253
Мускули на мишницата *256*
Мускули на предмишницата *263*
Мускули на ръката *272*
Фасции на горен крайник 277
Синовиални влагалища на сухожилията на мускулите на китката 280
Подмишнична яма 281
Лакътна яма 281
Мускули и фасции на долния крайник 282
Области на долния крайник 282
Мускули на долния крайник 283
Мускули на тазовия пояс (мускули на таза) 284
Вътрешна група *284*
Външна група *285*
Мускули на свободния долен крайник 289
Мускули на бедрото *289*
Мускули на подбедрицата *298*
Мускули на ходилото *310*
Фасции на долен крайник 319
Бедрен канал 323
Аддукторен канал 323
Подколянна яма 323
Подбедреноколенен канал 323
Синовиални влагалища на сухожилията на мускулите на ходилото 323
Развитие и възрастови особености на мускулите 324

Индекс *330*

СПИСЪК НА СЪКРАЩЕНИЯТА

A., a.	– arteria	– артерия
Aa., aa.	– arteriae	– артерии
Gl., gl.	– glandula	– жлеза
Gll., gll.	– glandulae	– жлези
Lig., lig.	– ligamentum	– връзка
Ligg., ligg.	– ligamenta	– връзки
M., m.	– musculus	– мускул
Mm., mm.	– musculi	– мускули
N., n.	– nervus	– нерв
Nn., nn.	– nervi	– нерви
R., r.	– ramus	– клонче
Rr., rr.	– rami	– клончета
V., v.	– vena	– вена
Vv., vv.	– venae	– вени
s.	– seu, sive	– или

C_I, C_{II}, C_{III}	nervus cervicalis I, II, III…
L_I, L_{II}, L_{III}	nervus lumbalis I, II, III…
S_I, S_{II}, S_{III}	nervus sacralis I, II,III…
Th_I, Th_{II}, Th_{III}	nervus thoracicus I, II, III…

Постоянните нервни сегменти са поставени в кръгли скоби, например (C_I, C_{II}), (Th_I, Th_{II}). Непостоянните нервни сегменти са поставени в кръгли скоби вътре в квадратните скоби, например [C_I (C_{II}) – C_{VII} (C_{VIII})].

ПРЕДИСЛОВИЕ

В съвременните висши медицински учебни заведения анатомия на човека се изучава с помощта на два основни типа учебна литература: атлас и учебник. Атласът съдържа фактическия материал във вид на графични изображения, представени в сравнително усреднен вариант и отразява както класическото разбиране и възприемане на анатомичната структура, така и взаимоотношенията ѝ с обкръжаващите я ориентири. Специфичната структура може да бъде отнесена към костните компоненти и тогава ориентацията е скелетотопична или към органите и другите мекотъканни структури – органотопична ориентация. В текста на учебника, за разлика от атласа, освен отразените факти, е представена концептуализация, т.е. съдържа и използва фактически материал, достатъчен за обосновката на логическата концепция на строежа на дадена анатомична структура.

Обединяването на методологията на атласа и учебника, подчинено на учебно-методическите цели на преподаването на анатомия на човека във висшите медицински учебни заведения е предложено и осъществено в началото на 30-те години на XX в. от В. П. Воробьов и Р. Д. Синелников. Първият том (от първоначално предвидените три тома) на „Атлас по анатомия на човека“ е издаден през 1932 г. След смъртта на В. П. Воробьов (1937) работата по създаването на „Атлас по анатомия на човека“ е осъществена от Р. Д. Синелников. Той и учениците му създават първия пълен „Атлас по анатомия на човека“ в 5 тома, който и досега е смятан за класически литературен източник. Атласът излиза на бял свят през 1944 г., отпечатан в Държавната печатница „Госзнак“ в обсадения от фашистите Ленинград.

През 1952 г. е издаден нов двутомен „Атлас по анатомия на човека“, който става основно учебно помагало за студентите от медицинските институти в СССР. Двутомникът е тежал около 8 кг и по тази причина използването му като постоянна настолна книга е било доста затруднено. През 1954 г. Р. Д. Синелников, с участието на Я. Р. Синелников, преработват текста и терминологията на „Атлас по анатомия на човека“ и предлагат изцяло нов вариант от 3 тома, което съответства на учебно-методическия план на преподаването на анатомия в медицинските институти.

През периода 1954-1981 г. тритомният вариант на атласа, допълван и актуализиран, претърпява 5 издания. Преведен е на английски, испански и арабски език. Използват го студенти от Азия, Африка и Латинска Америка. На практика той става едно от най-популярните в света учебни помагала по анатомия на човека.

През 1981 г. „Атлас по анатомия на човека“ излиза като четиритомно издание. От същата година, след смъртта на Р. Д. Синелников, работата по атласа се осъществява от Я. Р. Синелников с участието на А. Я. Синелников, а от 1999 г. цялата дейност по актуализирането на „Атлас по анатомия на човека“ се извършва от А. Я. Синелников. От 2002 г. А. Я. Синелников работи успешно с издателство „Новая Волна“, което му оказва неоценима помощ при подготовката на този атлас. Авторът изразява благодарност на професорите по анатомии W. Krueger, F. Liuzzi, M. Coty, O. Rosenthal за оказаната консултативна помощ.

Александр Синелников, MD, PhD, FAACA
Доктор по медицина, Доктор по философия
Професор по анатомия и патология
Lake Erie University at Bradenton
School of Medicinne, Florida, USA

УЧЕНИЕ ЗА КОСТИТЕ
ОСТЕОЛОГИЯ
OSTEOLOGIA

***Костите**, ossa,* служат за твърда опора на меките тъкани на тялото и се привеждат в действие от силата на съкращаващите се мускули.

В тялото костите образуват костната *системата* (фиг. 1, 2), *systema skeletale,* която включва *осев скелет, skeleton axiale,* и *добавъчен скелет, skeleton appendiculare.* Към осевия скелет се отнасят *черепът, cranium; гръбначният стълб, columna vertebralis,* и *скелетът на гръдния кош, skeleton thoracis.* Добавъчният скелет обединява *костите на горните крайници, ossa membri superioris,* и *костите на долните крайници, ossa membri inferioris.*

Системата на скелета включва повече от 200 кости, от които 85 чифтни.

Всяка кост е орган, състоящ се от различни видове съединителна тъкан. Костта съдържа костен мозък, снабден с кръвоносни съдове и нерви.

В системата на скелета се разграничават *костна част, pars ossea* и *хрущялна част, pars cartilaginea.* Основна в системата на скелета е костната част. Към хрущялната част от системата на скелета се отнасят: *ставни хрущяли, cartilagines articulares; епифизарни хрущяли, cartilagines epiphysiales* и *ребрени хрущяли, cartilagines costales.*

Отвън костта е покрита от тънка съединителнотъканна пластинка – *надкостница* или *периост, periosteum* (фиг. 3).

В надкостницата се различават влакнест и остеогенен слой. Разположени-

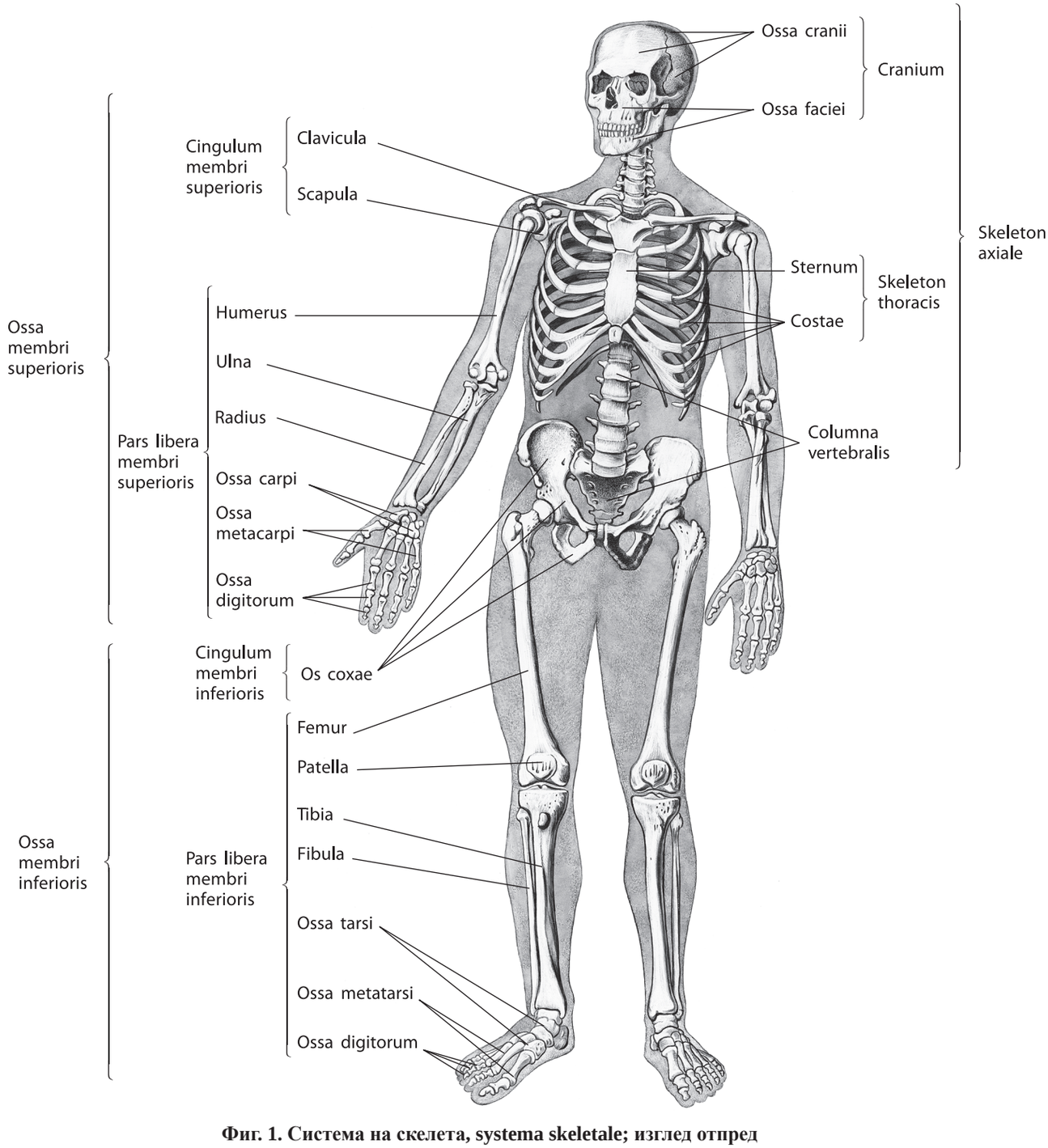

Фиг. 1. Система на скелета, systema skeletale; изглед отпред

ят повърхностно влакнест слой се съединява с костта чрез проникващи в нея влакна (перфориращи влакна) и съдържа кръвоносни и лимфни съдове и нерви. От този слой към костта кръвоносните съдове и нервите минават през *изхранващи отвори, foramina nutricia*, и след това през вид *изхранващ канал, canalis nutricius*, достигат в костния мозък (фиг. 4). Вътрешният, остеогенен слой включва костобразуващи клетки (остеобласти), участващи в процеса на развитие и преструктуриране на костната тъкан, в това число и след травми и счупвания. На границата със ставния хрущял, покриващ краищата на костта, надкостницата преминава в *надхрущялник*, или *перихондриум, perichondrium*. В резултат на това костта се обвива от непрекъсната съединителнотъканна обвивка. Тази обвивка покрива повърхността на костта и всички намиращи се върху нея образувания: израстъци, *processus; шипове, spinae; гребени, cristae; върги, tuberi; пъпки, tuberculi; грапави линии, lineae asperae; ямки, foveae; ями, fossae* и т.н.

По-тънък слой – *ендост, endosteum*, покрива костта от вътрешна страна.

Според тяхната форма костите биват: *дълги, ossa longi, къси, ossa brevia*, и *плоски, ossa plana* (фиг. 5). Някои кости съдържат напълнени с въздух кухини; такива кости се наричат *пневматизирани, ossa pneumatica*. Освен това, някои кости се отнасят към *кости с неправилна форма* (смесени), *ossa irregularea*. Таки-

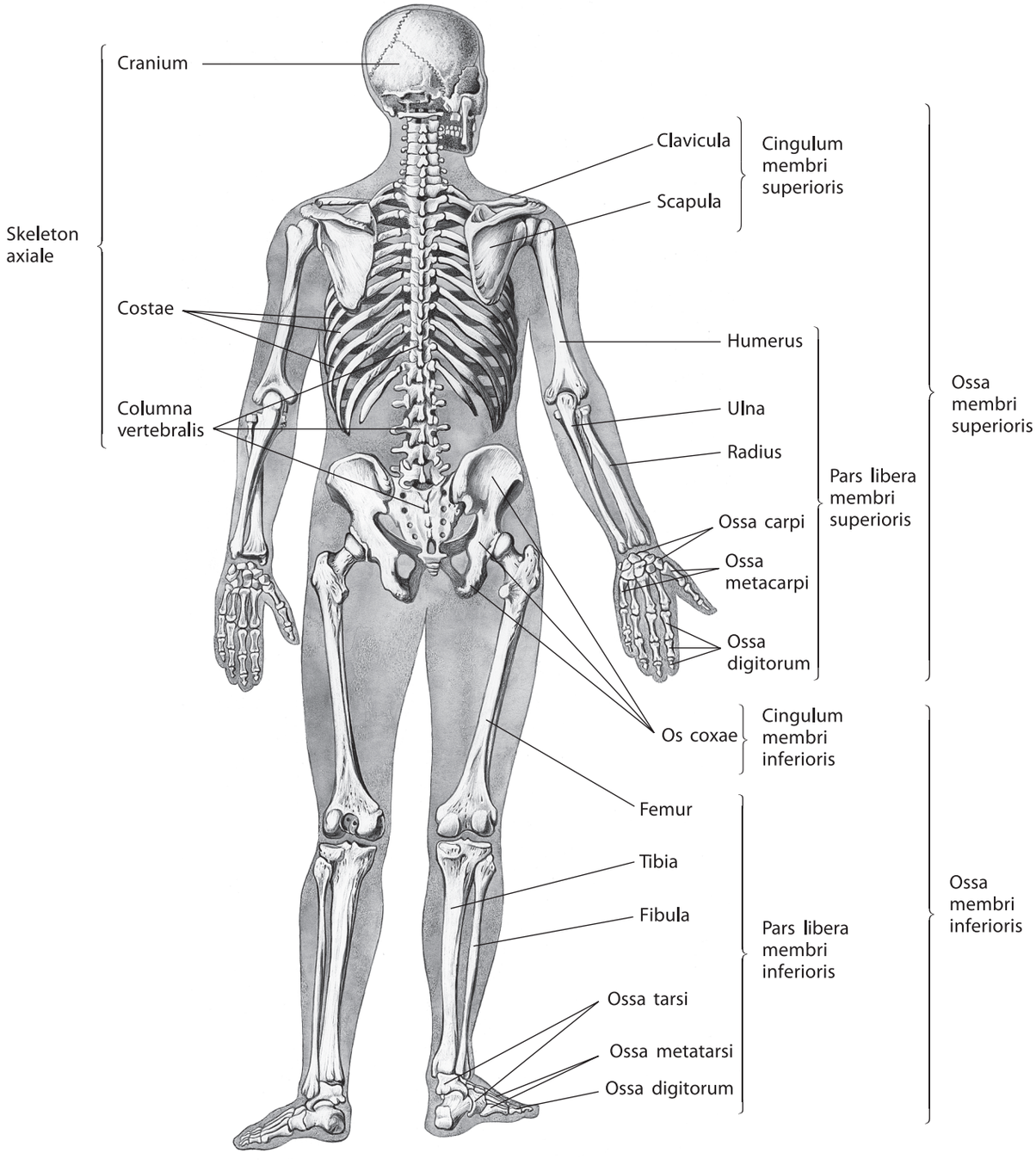

Фиг. 2. Система на скелета, systema skeletale; изглед отзад

ва кости се състоят от части с различна форма и строеж.

Дългите кости (раменна, ключица, предкиткови, кости на пръстите – фаланги и др.) се състоят от средна част – *диафиза, diaphysis* и две крайни части – *епифиза, epiphyses*. Епифизата, която е разположена по-близо до осевия скелет, се нарича *проксимална, epiphysis proximalis*, а епифизата на същата кост, заемаща по-отдалечено от осевия скелет положение – *дистална, epiphysis distalis*. Участъците от дългите кости, които се намират на границата на диафизата и епифизите, се наричат *метафизи, metaphyses* (вж. фиг. 4). Самата граница се забелязва само в костите на децата и подрастващите, докато между диафизата и епифизите се запазва хрущялна пластинка, наречена *епифизарен хрущял, cartilago epiphysialis*. За сметка на този хрущял костта расте интензивно по дължина. След което епифизарният хрущял се замества от костна тъкан, формираща *епифизарната линия, linea epiphysialis*, която с възрастта става почти неразличима.

При разрез на дългите кости (фиг. 6) може да се видят *компактно вещество, substantia compacta*, образуващо външните слоеве на коста, и *спонгиозно* (трабекуларно) *вещество, substantia spongiosa*, разположено навътре от компактното вещество, предимно в епифизите и метафизите. В диафизата на дългите кости компактното вещество загражда *кост-*

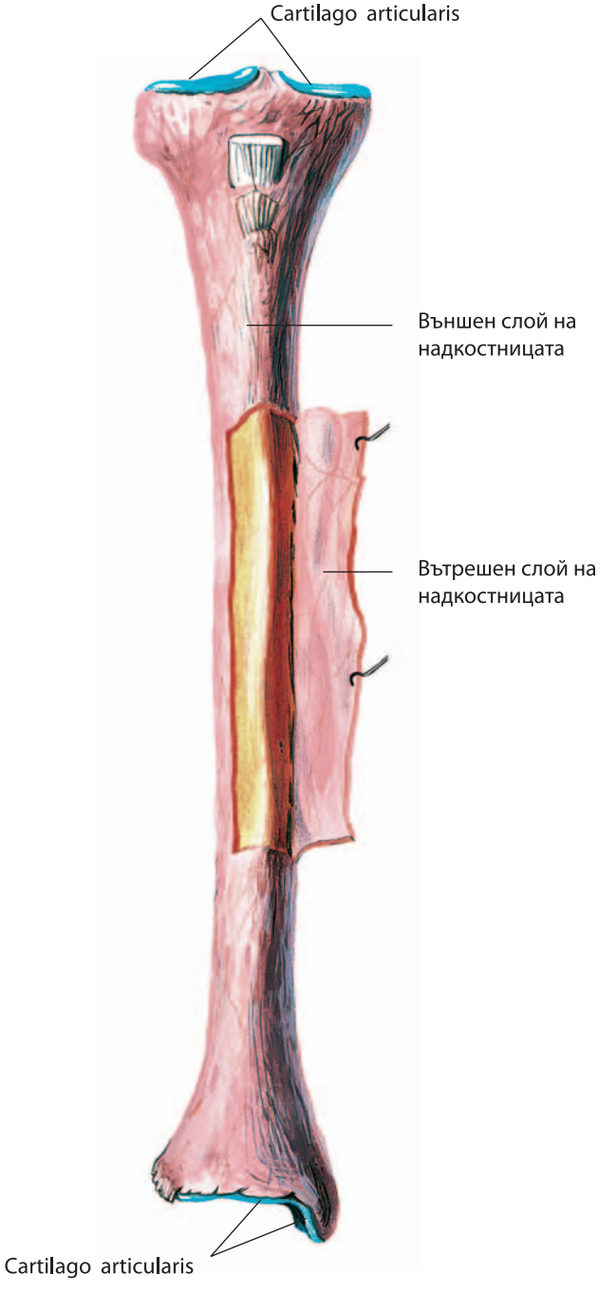

Фиг. 3. Голям пищял, tibia; десен; изглед отпред
(В средните части на коста надкостницата е разрязана и отворена)

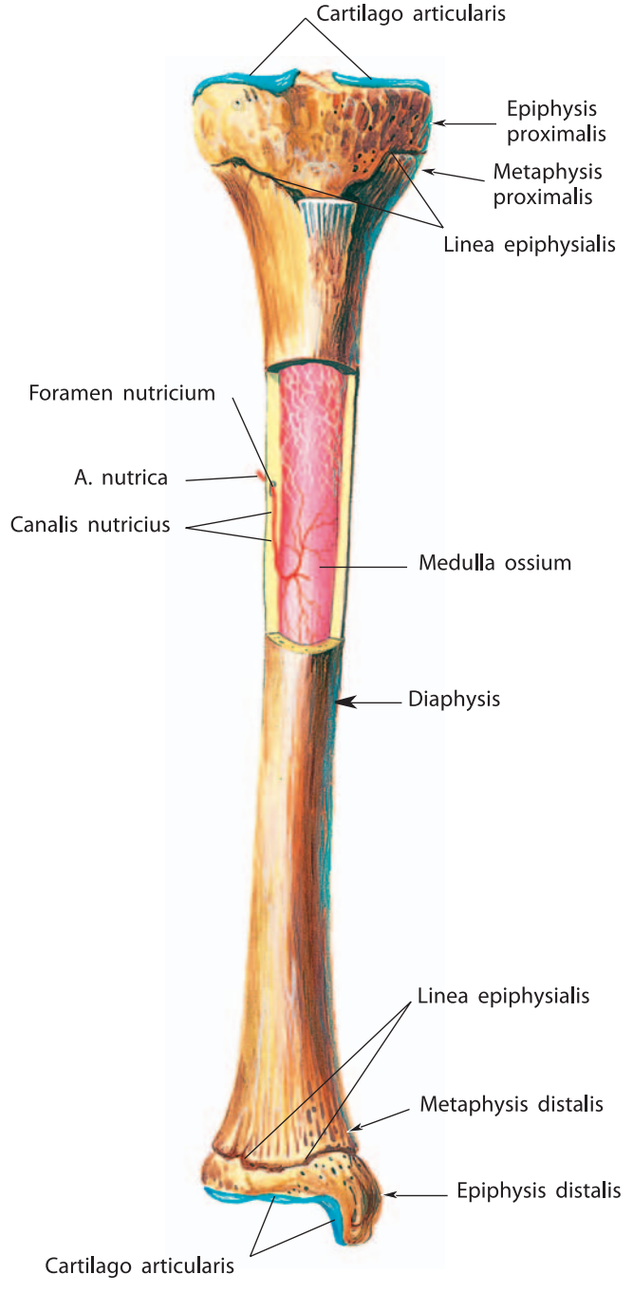

Фиг. 4. Голям пищял, tibia; десен; изглед отпред
(Надкостницата е отстранена. Отворена е част от костномозъчната кухина. Епифизите не са сраснали с диафизата)